

## COMUNICACIÓN BREVE

# Aislamiento circunferencial completo de venas pulmonares por crioablación con catéter-balón en pacientes con fibrilación auricular paroxística

Jesús M. Paylos<sup>a</sup>, Robert H. Hoyt<sup>b</sup>, Clara Ferrero<sup>a</sup>, Carmen Berrio<sup>a</sup>, Arancha Rey<sup>a</sup>, Isabel Delgado<sup>a</sup>, Jesús J. Veiga<sup>c</sup> y José L. Moreno<sup>d</sup>

<sup>a</sup>Laboratorio de Electrofisiología. Unidad de Arritmias. Clínica Moncloa. Madrid. España.

<sup>b</sup>Iowa Heart Center. Investigador USA del sistema Crio-Cath. Estados Unidos.

<sup>c</sup>Servicio de Anestesiología y Reanimación. Clínica Moncloa. Madrid. España.

<sup>d</sup>Unidad de Cuidados Intensivos. Clínica Moncloa. Madrid. España.

El aislamiento de las venas pulmonares y la desconexión del músculo auricular izquierdo de la actividad arritmogénica de éstas son la piedra angular del tratamiento definitivo y curativo en pacientes con fibrilación auricular paroxística recurrente y sintomática refractaria a tratamiento antiarrítmico.

La lesión producida por frío con catéter-balón preserva la arquitectura tisular, disminuye la formación de trombos y el riesgo de estenosis venosa pulmonar.

Presentamos los resultados inmediatos conseguidos en los primeros 5 pacientes, que constituyen la experiencia inicial en España.

Se trataron un total de 20 venas pulmonares, y se demostró aislamiento eléctrico agudo completo en todas (100%). Los pacientes fueron dados de alta dentro de las primeras 72 h del procedimiento, sin complicaciones.

En conclusión, la crioablación con catéter-balón de las venas pulmonares es una técnica factible, segura y eficaz para conseguir el objetivo final electrofisiológico de aislamiento agudo de ellas en pacientes con fibrilación auricular paroxística.

**Palabras clave:** *Catéter-balón. Frío. Aislamiento de venas pulmonares. Fibrilación auricular paroxística.*

## Complete Pulmonary Vein Isolation Using Balloon Cryoablation in Patients With Paroxysmal Atrial Fibrillation

Electrical isolation of the pulmonary veins and disconnection of the left atrial musculature from their arrhythmogenic effects is the cornerstone of definitive and curative treatment in patients with symptomatic recurrent paroxysmal atrial fibrillation that is refractory to antiarrhythmic therapy. The type of lesion produced by balloon cryoablation is such that the tissue architecture is preserved and thrombus formation and the risk of pulmonary vein stenosis are reduced. We report on immediate outcomes in the first five patients who underwent treatment. These cases represent initial experience with the technique in Spain. A total of 20 pulmonary veins were treated and complete acute electrical isolation was achieved in all cases (100%). Patients were discharged from hospital within 72 hours of the procedure, and there were no complications. In conclusion, balloon cryoablation of the pulmonary veins is a practical, safe and effective technique for achieving the electrophysiologic goal of acute pulmonary vein isolation in patients with paroxysmal atrial fibrillation.

**Key words:** *Balloon catheter. Freezing. Pulmonary vein isolation. Paroxysmal atrial fibrillation.*

*Full English text available from: [www.revvespcardiol.org](http://www.revvespcardiol.org)*

## INTRODUCCIÓN

El tratamiento definitivo de los pacientes con fibrilación auricular (FA) incluye el aislamiento de los potenciales focos arritmogénicos disparadores

localizados predominantemente en las venas pulmonares (VVPP)<sup>1</sup>, así como la abolición de focos no pulmonares<sup>2,3</sup>, empleando la radiofrecuencia (RF) como fuente de energía. Aquellos con fibrilación auricular paroxística (FAP), constituyen el subgrupo mejor, en términos de eficacia, en comparación con las formas crónicas<sup>4</sup>.

Las complicaciones típicamente descritas con RF incluyen estenosis de las VVPP<sup>5</sup>, fistula auriculoesofágica<sup>6</sup>, tromboembolismo<sup>7</sup> y arritmias auriculares postablación<sup>8</sup>.

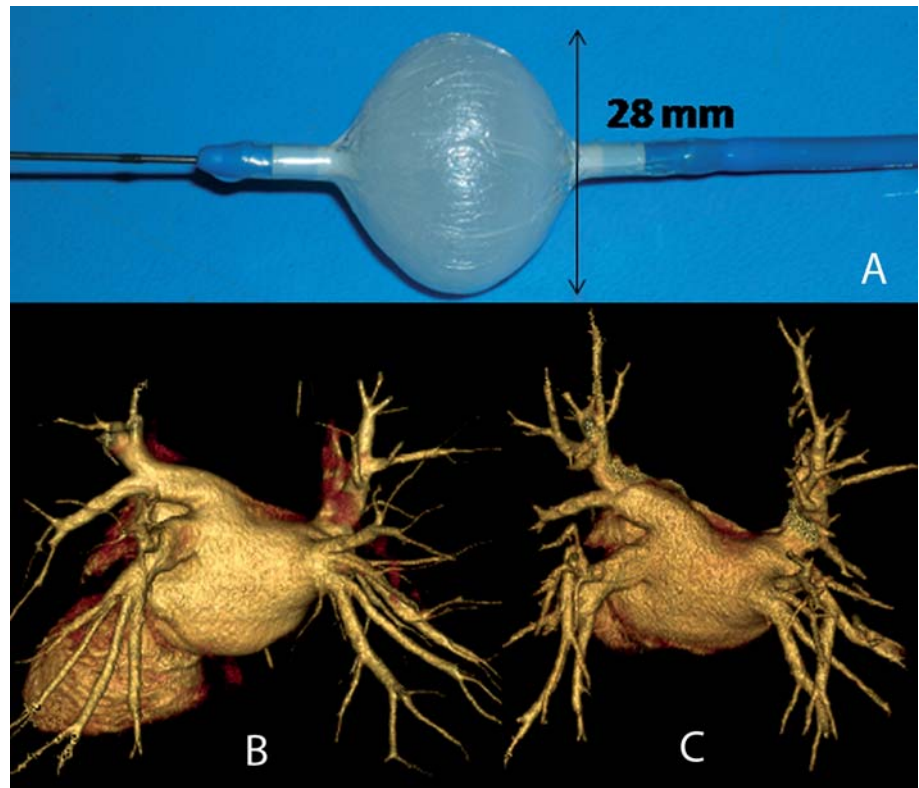
La lesión producida por frío, a diferencia de la obtenida mediante RF, preserva la arquitectura tisular y disminuye la formación de trombos<sup>9</sup>.

Declaración de conflicto de intereses: el Dr. Robert H. Hoyt es investigador USA del sistema Crio-Cath.

Correspondencia: Dr. J.M. Paylos.  
Laboratorio de Electrofisiología. Unidad de Arritmias. Clínica Moncloa.  
Avda. de Valladolid, 83. 28008 Madrid. España.  
Correo electrónico: [jpaylos@ircus.com](mailto:jpaylos@ircus.com)

Recibido el 14 de enero de 2009.

Aceptado para su publicación el 17 de abril de 2009.



**Fig. 1.** A: catéter-balón inflado. B: tomografía computarizada (TC) (64 cortes) de las venas pulmonares, caso 5. C: TC (64 cortes) de las venas pulmonares, 3 meses postablación, caso 5.

La crioablación con catéter o catéter-balón se ha mostrado segura en animales y humanos, ya que permite el aislamiento circunferencial completo de la unión aurícula-vena, en el antro de las VVPP<sup>9,10</sup>.

Presentamos en este trabajo nuestra experiencia inicial de crioablación mediante catéter-balón, enfocada al aislamiento circunferencial completo y agudo de las VVPP en pacientes con FAP; en la medida de nuestros conocimientos, ésta es la primera observación en España con esta técnica.

## MÉTODOS

### Dispositivo

Utilizamos el catéter-balón Artic Front de 28 mm, 10,5 Fr (Cryo-Cath Technologies, Montreal, Quebec, Canadá) (fig. 1) de doble cámara que permite la circulación de óxido nítrico a temperaturas de  $-30$  a  $-75$  °C, y el vapor refrigerante absorbe el calor del tejido que lo rodea, con lo que produce su congelación. Tras cada aplicación, el gas es evacuado al exterior del sistema.

La fuente de frío es liberada a través de una consola con monitor ajustado que proporciona datos de temperatura alcanzada y tiempo de aplicación.

### Pacientes

Se incluyeron 5 pacientes (4 varones y 1 mujer), con edad media de 58,6 (intervalo, 53-72) años, sin cardiopatía estructural y con historia de FAP documentada recurrente y refractaria a tratamiento antiarrítmico, de más de 2-6 años de evolución. La fracción de eyección del ventrículo izquierdo (FEVI) en todos los casos fue del 58% o más (tabla 1).

### Estudios previos al procedimiento

En todos los pacientes, se realizó ecocardiograma transtorácico y transesofágico al menos 48 h antes del procedimiento y angio-TC de 64 cortes (fig. 1), para obtener la anatomía de la aurícula izquierda y de las VVPP (tabla 2).

### Procedimiento

Los procedimientos se realizaron con anestesia general; en la intubación se utilizó cisatracurio como relajante neuromuscular.

Se introdujeron un electrocatéter decapolar de 6 Fr hasta el seno coronario, y un cuadripolar de 6 Fr hasta la unión AV, para registro bipolar proximal del potencial del haz de His.

**TABLA 1. Características de los pacientes**

Paciente	Edad (años)	Sexo	Arritmia			Antiarrítmicos	Cardiopatía estructural	FEVI
			Tipo	Evolución (años)	N.º episodios (recurrencias)			
1	53	V	FAP	2	1-2/día	Clase IC, BB	No	65%
2	72	V	FAP	6	3-4/mes	Clase IC, III	No	60%
3	56	V	FAP	4	4-5/año	Clase IC, III	No	58%
4	58	V	FAP	3	> 1/mes	Clase IC, BB	No	65%
5	54	M	FAP	2	> 1/semana	Clase IC, BB	No	64%

BB: bloqueadores beta; FAP: fibrilación auricular paroxística; FEVI: fracción de eyección del ventrículo izquierdo; M: mujer; V: varón.

**TABLA 2. Anatomía de las venas pulmonares (calibre en mm)**

Paciente	VPSD	VPID	VPSI	VPII
1	20	19	20	19
2	14	13	23	12
3	17	16	23	14
4	28	16	21	17
5	19	17	20	18

VPID: vena pulmonar inferior derecha; VPII: vena pulmonar inferior izquierda; VPSD: vena pulmonar superior derecha; VPSI: vena pulmonar superior izquierda.

Tras la punción transeptal, se mantuvo la anti-coagulación con tiempo de coagulación activado (TCA)  $\geq$  300 ms. Una vez introducida la vaina SL0 o SL1 en la aurícula izquierda, se pasó la guía de 260 cm, 0,32, con punta en jota, St. Jude 404878, selectivamente a cada una de las VVPP, y se realizó flebografía con inyección de contraste al 50%. Tras la angiografía, se pasó a través de la guía el catéter guía Flex-Cath 15 Fr, con su dilatador (Cryo-Cath Technologies), posicionándolo en su porción distal en la cavidad auricular, en OAI 40° y, a través de éste, el catéter circular dodecapolar 7 Fr con diámetro ajustable (St. Jude Reflexion Spiral); se cartografiaron todas y cada una de las VVPP, empezando sistemáticamente por la superior izquierda, seguida de la inferior izquierda y posteriormente la superior derecha y la inferior derecha.

Tras la cartografía, selectivamente se cateterizó cada una de las venas con el catéter-balón de 28 mm de diámetro, que se ajustó al antro hasta conseguir una buena oclusión objetivada, con retención de contraste al 50% en el interior de la vena, y ausencia de drenaje a la cavidad auricular (fig. 2). Comprobado esto, se lavó el interior del catéter con 3-5 ml de suero salino heparinizado, al objeto de evitar cristalización del contraste con el frío, y se inició la congelación manteniendo la presión del balón sobre la vena hasta alcanzar los 90 s; pasado

este tiempo, el balón se encontraba completamente adherido al antro de la vena pulmonar, continuándose la congelación por un tiempo total de 300 s.

Se realizaron entre 2 y 3 aplicaciones de frío en cada vena (media, 2,75), individualmente, pasando el catéter cuatripolar de His hasta la vena cava superior para estimulación frénica continua a frecuencias bajas (3.000 ms de LC), al objeto de monitorizar su integridad durante la crioblación de las VVPP derechas, especialmente las superiores.

Finalizado el procedimiento, y tras retirar las vainas del transeptal, se revirtió la anticoagulación con protamina, pasando a HBPM, y a las 4 h se inició dosis de carga de dicumarol oral y 300 mg de ácido acetilsalicílico (AAS).

## RESULTADOS

Treinta minutos después de terminar las aplicaciones de frío, nuevamente se cartografiaron las VVPP con el catéter circular, y se demostró su aislamiento completo (100%) (fig. 3C y D), cartografiando el antro previo al *ostium* y dentro de la propia vena pulmonar (fig. 3A y B), demostrándose, con estimulación, bloqueo de entrada y salida.

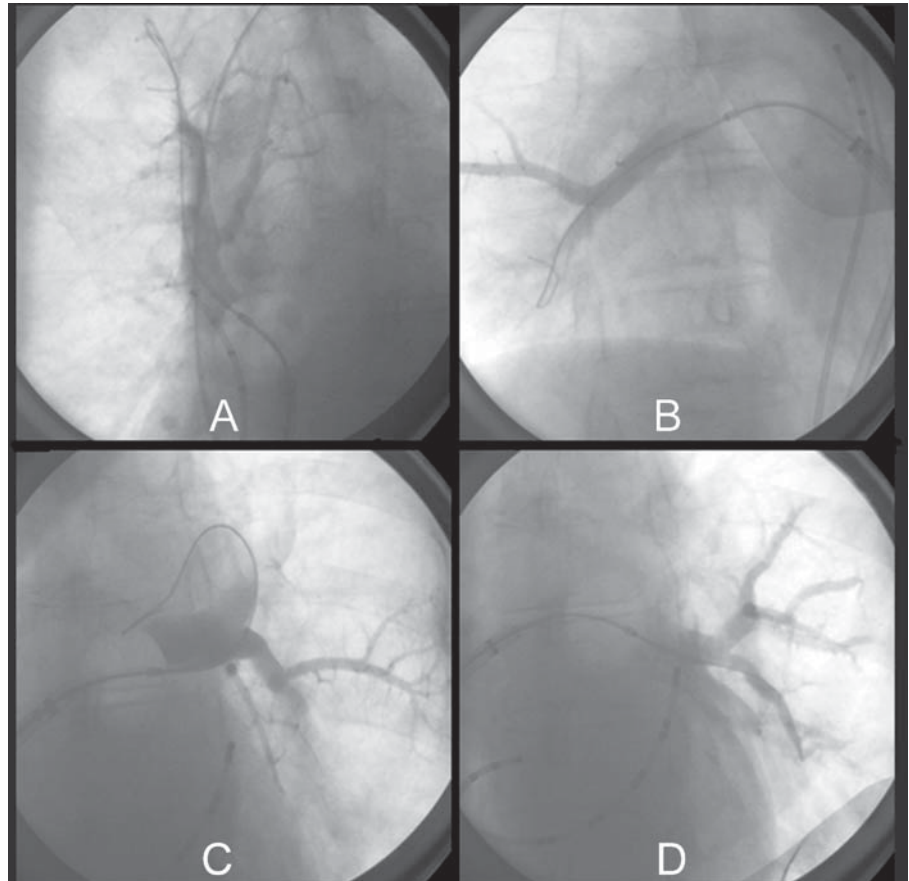
La temperatura media alcanzada en todas las aplicaciones fue mayor de  $-40$  °C (intervalo  $-32$  a  $-70$  °C).

La media de duración total del procedimiento fue de 5,4 h (329 min), con un tiempo medio de fluoroscopia de 81,6 min.

## Evolución

Los pacientes pasaron 24 h tras el procedimiento en la unidad de cuidados intensivos, y se les dio el alta hospitalaria en 48-72 h, sin complicaciones, con flecainida 300 mg, AAS y anticoagulación oral, para los primeros 3 meses postablación.

En ningún caso se documentó estenosis de las VVPP a los 3 meses postablación ni recurrencia clínica de la arritmia, con seguimiento programado



**Fig. 2.** Ablación. Oclusión catéter-balón, que muestra retención del contraste con ausencia de drenaje auricular por oclusión completa, caso 5. A: ablación. Oclusión catéter-balón de la vena pulmonar superior derecha. Nótese el catéter cuadripolar en la vena cava superior para estimulación frénica. B: ablación. Oclusión catéter-balón de la vena pulmonar inferior derecha. C: ablación. Oclusión catéter-balón de la vena pulmonar superior izquierda. D: ablación. Oclusión catéter-balón de la vena pulmonar inferior izquierda.

con Holter a los 7, 15, 30 y 90 días y TC multicorte a los 30 y 90 días.

## DISCUSIÓN

La ablación por RF en torno a la desembocadura de las VVPP es el método más ampliamente utilizado para el tratamiento definitivo de la FA.

Este método, en todas sus variantes técnicas, requiere habilidad técnica y experiencia, ya que exige procedimientos prolongados con tiempos de escopía considerables.

Además, aplicaciones de RF en el *ostium* pueden causar estenosis de alguna vena pulmonar<sup>5</sup>, y por íntima relación anatómica<sup>11</sup>, complicaciones más letales como la fístula auriculoesofágica<sup>6</sup>.

Las primeras experiencias publicadas en humanos, mediante aplicación de frío a través de un catéter puntual, sugieren que la crioblación puede ser más segura que la ablación con RF, ya que puede disminuir el riesgo de estenosis venosa pulmonar y otras complicaciones, como la fístula auri-

culoesofágica, y consigue un aislamiento agudo inmediato del 97% de las VVPP<sup>12</sup>.

La disponibilidad del nuevo catéter-balón Artic Front ha demostrado<sup>10</sup> ausencia de estenosis de las VVPP y de fístula auriculoesofágica.

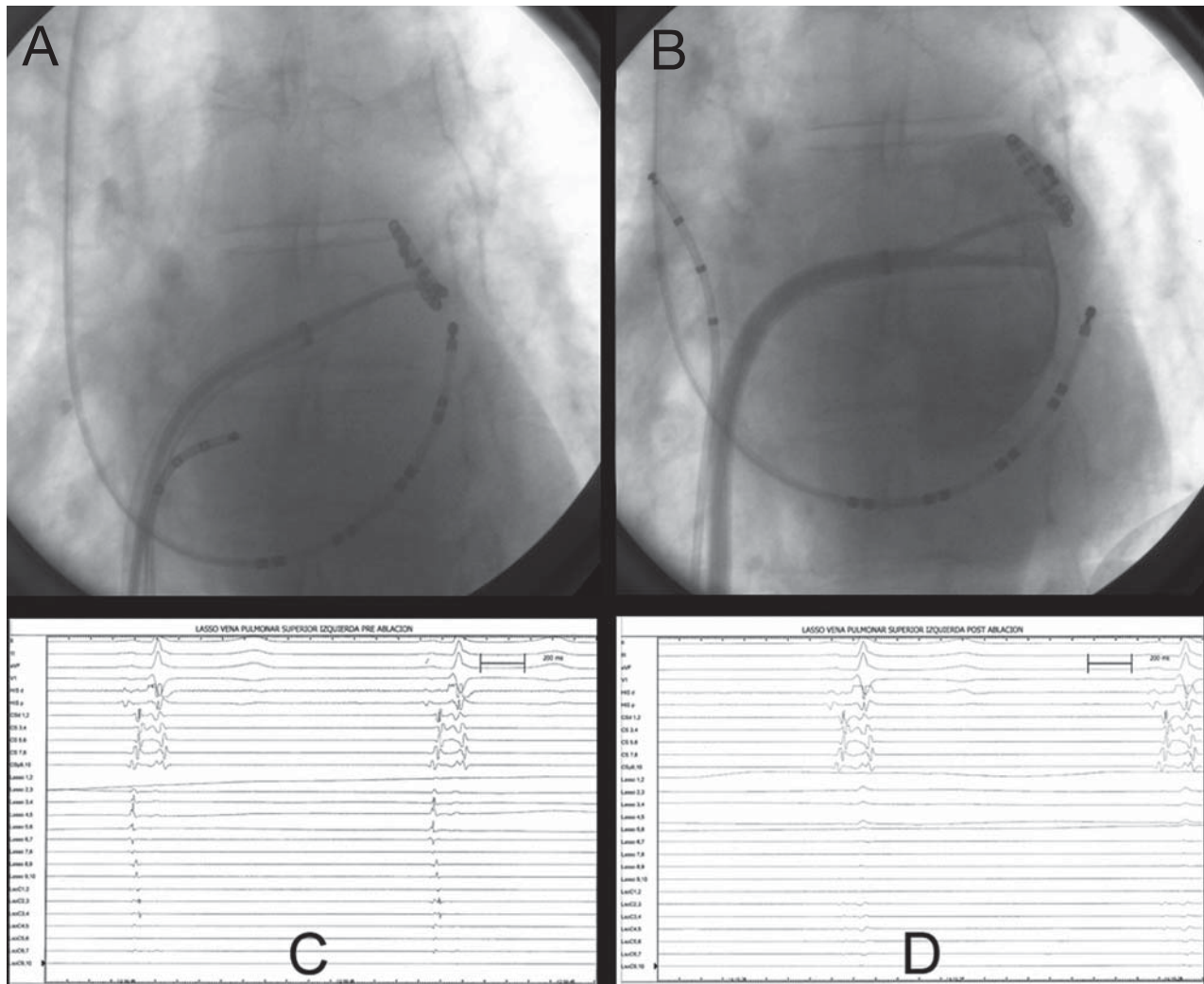
En resumen, presentamos aquí el resultado agudo inmediato de los primeros casos realizados en España con el criocatóter-balón como método más rápido y seguro de aislamiento circunferencial completo agudo del foco arritmogénico de las VVPP en pacientes con FAP.

Un mayor número de pacientes, con seguimiento a medio y largo plazo, y estudios comparativos con otras metodologías permitirán dilucidar finalmente cuál es el papel de la crioblación en el tratamiento curativo de la FAP.

## AGRADECIMIENTOS

Al Dr. Juan J. Fernández-Ramos, gerente de nuestro hospital, por su apoyo continuo en la asistencia y la investigación. A Gema Mariscal por la preparación del manuscrito.





**Fig. 3.** Caso 5. A: catéter-cartografía en el antro de la vena pulmonar superior izquierda antes de la ablación. B: catéter-cartografía de la vena pulmonar superior izquierda con inyección de contraste postablación. C: registro intracavitario antes de la ablación obtenido en la figura 3A con el catéter circular en la porción externa del *ostium* de la vena pulmonar con potenciales arritmogénicos de las venas pulmonares (PAVP). D: registro obtenido en la misma posición de 3A postablación con ausencia de PAVP que muestra su aislamiento circunferencial completo.

## BIBLIOGRAFÍA

- Haissaguerre M, Jaïs P, Shah DC, Takahashi A, Hocini M, Quiniou G, et al. Spontaneous initiation of atrial fibrillation by ectopic beats originating in the pulmonary veins. *N Engl J Med.* 1998;339:659-66.
- Nademanee K, McKenzie J, Kosar E, Schwab M, Sunsaneewitayakul B, Vasavakul T, et al. A new approach for catheter ablation of atrial fibrillation: mapping of the electrophysiologic substrate. *J Am Coll Cardiol.* 2004;43:2044-53.
- Chen SA, Tai CT. Catheter ablation of atrial fibrillation originating from the non-pulmonary vein foci. *J Cardiovasc Electrophysiol.* 2005;16:229-32.
- Oral H, Pappone C, Chugh A, Good E, Bogun F, Pelosi F, et al. Circumferential pulmonary-vein ablation for chronic atrial fibrillation. *N Engl J Med.* 2006;354:934-41.
- Tamborero D, Mont L, Nava S, De Caralt TM, Molina I, Scalise A, et al. Incidence of pulmonary vein stenosis in patients submitted to atrial fibrillation ablation: a comparison of the selective segmental ostial ablation vs the circumferential pulmonary veins ablation. *J Interv Card Electrophysiol.* 2005;14:21-5.
- Pappone C, Oral H, Santinelli V, Vicedomini G, Lang ChC, Manguso F, et al. Atrio-esophageal fistula as a complication of percutaneous transcatheter ablation of atrial fibrillation. *Circulation.* 2004;109:2724-6.
- Wazni OM, Rossillo A, Marrouche NF, Saad EB, Martin DO, Bhargava M, et al. Embolic events and char formation during pulmonary vein isolation in patients with AF: impact of different anticoagulation regimens and importance of intracardiac echo imaging. *J Cardiovasc Electrophysiol.* 2005;16:576-81.
- Villacastín J, Pérez-Castellano N, Moreno J, González R. Left atrial flutter after radiofrequency catheter ablation of focal atrial fibrillation. *J Cardiovasc Electrophysiol.* 2003;14:417-21.
- Avital B, Lafontaine D, Rozmus G, Adoni N, Le KM, Dehnee A, et al. The safety and efficacy of multiple consecutive cryo lesions in canine pulmonary veins-left atrial junction. *Heart Rhythm.* 2004;1:203-9.

10. Neumann T, Vogt J, Schumacher B, Dorszewski A, Kuniss M, Neuser H, et al. Circumferential pulmonary vein isolation with the cryo-balloon technique. Results from a prospective 3 center study. *J Am Coll Cardiol.* 2008;52:273-8.
11. Sánchez-Quintana D, Cabrera JA, Climent V, Farré J, De Mendonça MC, Ho SY. Anatomic relations between the esophagus and left atrium and relevance for ablation of atrial fibrillation. *Circulation.* 2005;112:1400-5.
12. Hoyt RH, Wood M, Daoud E, Feld G, Sehra R, Pelkey W, et al. Transvenous catheter cryo-ablation for treatment of atrial fibrillation: Results of a feasibility study. *Pacing Clin Electrophysiol.* 2005;28:578-82.